

Документ подписан простой электронной подписью  
Информация о документе:  
ФИО: Секрин Фанави Хайбрахманович  
Должность: Ректор  
Дата подписания: 14.03.2023 13:19:54  
Уникальный программный ключ:  
8d1b39193cdad8918b8873b6591d9ef237c1a2d2

**ФЕДЕРАЛЬНОЕ ГОСУДАРСТВЕННОЕ БЮДЖЕТНОЕ ОБРАЗОВАТЕЛЬНОЕ УЧРЕЖДЕНИЕ  
ВЫСШЕГО ОБРАЗОВАНИЯ  
«ЧАЙКОВСКИЙ ГОСУДАРСТВЕННЫЙ ИНСТИТУТ  
ФИЗИЧЕСКОЙ КУЛЬТУРЫ»  
(ФГБОУ ВО «ЧГИФК»)**

*Кафедра адаптивной физической культуры и оздоровительных технологий*

*Лаврова Н.Ю.*

**Руководство  
к выполнению контрольных работ  
по анатомии человека**

*для студентов заочной формы обучения ЧГИФК  
по направлению подготовки 49.03.01 Физическая культура*

Ф.И.О. студента	
Группа	
Дата поступления работы на проверку	
Результаты выполнения КР №1	Количество: замечаний – выполненных заданий (из 59) –
Результаты выполнения КР №2	Количество: замечаний – выполненных заданий (из 65) –
Оценка КР №1	
Оценка КР №2	
Подпись преподавателя	

**Чайковский, 2018**

Печатается по решению учебно-методического совета  
Чайковского государственного института физической культуры  
Протокол №1 от 19.09.2018.

**Л 13 Лаврова Н.Ю. Руководство к выполнению контрольных работ по анатомии человека** для студентов заочной формы обучения ЧГИФК по направлению подготовки 49.03.01 Физическая культура. – Чайковский: ЧГИФК, 2018. – 35 с.

Руководство содержит письменные задания для самостоятельной работы студентов по основным разделам анатомии человека: системы исполнения, обеспечения и регуляции движений, а также возрастная, конституциональная, динамическая и спортивная морфология. Приведенные иллюстрации, схемы и таблицы позволят студентам выделить наиболее важные моменты программного материала и подготовиться к экзамену. Руководство содержит примерные экзаменационные вопросы, список рекомендуемой литературы и приложение.

Данное учебное издание направлено на формирование компетенций в соответствии с учебным планом по направлению подготовки 49.03.01 Физическая культура.

Приведенные в руководстве задания составляют две контрольные работы для студентов заочной формы обучения по дисциплине «Анатомия человека».

© Лаврова Н.Ю., 2018.

© ФГБОУ ВО «Чайковский государственный институт физической культуры», 2018.

## ОГЛАВЛЕНИЕ

<i>Предисловие</i> .....	3
<i>Раздел 1 Анатомия систем исполнения движений</i> .....	4
1.1 Анатомическая терминология .....	4
1.2 Анатомия костной системы .....	5
1.3 Анатомия мышечной системы .....	10
<i>Раздел 2 Анатомия систем обеспечения движений</i> .....	19
2.1 Анатомия органов пищеварения, дыхания, мочевыделения .....	19
2.2 Сердечнососудистая система .....	20
<i>Раздел 3 Анатомия систем регуляции движений</i> .....	22
3.1 Нервная система .....	22
3.2 Сенсорные системы .....	25
3.3 Эндокринная система .....	26
<i>Раздел 4 Возрастная морфология</i> .....	27
<i>Раздел 5 Конституциональная морфология</i> .....	28
<i>Раздел 6 Динамическая морфология</i> .....	28
<i>Раздел 7 Спортивная морфология</i> .....	30
<i>Примерные вопросы для экзамена</i> .....	31
<i>Рекомендуемая литература</i> .....	33
<i>Приложение</i> .....	34

## *Предисловие*

Цель преподавания анатомии человека – формирование представления о единстве структуры и функции человеческого организма в процессе его жизнедеятельности с учетом возрастных, половых особенностей и влияния условий среды, в том числе физической нагрузки. Усвоение фактического материала дисциплины необходимо для овладения методическими приемами анатомического анализа положений и движений тела и дает возможность правильно организовать тренировочный процесс с учетом особенностей строения организма на различных этапах онтогенеза, а также предотвратить негативные сдвиги в состоянии здоровья воспитанников

Руководство предназначено для того, чтобы помочь студентам заочного отделения, которые вынуждены осваивать большую часть учебного материала дисциплины самостоятельно. Для более полного представления о строении человеческого организма студентам предлагается определить на себе или на натурщике некоторые легко доступные для исследования, важные в морфологическом и функциональном отношении образования костной и мышечной систем, спроецировать на поверхность тела внутренние органы.

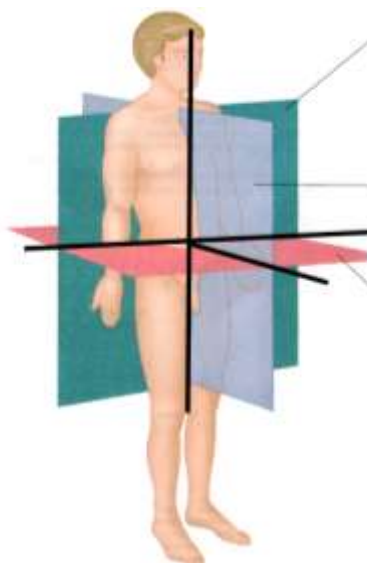
Последовательность представленных в руководстве заданий рассчитана на систематическую самостоятельную работу студентов при помощи поиска необходимой информации в литературных источниках, заполнения таблиц, подписи рисунков, составления схем и формулирования определений основных анатомических терминов.

Перечисленные ниже письменные задания представляют собой две контрольные работы по анатомии человека. Заполненная рабочая тетрадь должна быть представлена на проверку в межсессионный период, по результатам проверки выполненных ответов осуществляется допуск студента к экзамену.

## *Правила оформления работы*

- Предлагаемый текст работы распечатывается на бумаге формата А-4, а затем заполняется от руки лично самим студентом.
- Перед ответом на вопросы по каждой теме следует изучить соответствующую главу в учебнике М.Ф. Иваницкого «Анатомия человека». Данные Интернета в качестве источника информации не используются.
- Ответы на поставленные вопросы должны быть краткими, точными, написанными грамотно, разборчиво и аккуратно, без зачёркиваний и помарок.
- Записи необходимо вести шариковой ручкой со стержнем синего цвета.
- Ответы, выполненные карандашом или стержнем черного цвета, не рассматриваются и не оцениваются.
- При выполнении подписей к рисункам цифровые обозначения не используются, на обозначаемые структуры необходимо указать стрелкой, рядом с которой написать название структуры. Стрелки должны быть прямыми и непересекающимися.
- Выполненная работа закрепляется канцелярской скрепкой.

1.1 Анатомическая терминология



1. Подпишите на рисунке:

- три плоскости тела: *горизонтальную, фронтальную, сагиттальную*;
- три оси вращения: *сагиттальную, поперечную, вертикальную*.

2. Запишите термины, обозначающие положение структур организма (*латеральный, дистальный, медиальный, проксимальный*), в соответствующие строки таблицы:

Расположенные по отношению к туловищу (или к началу конечности)	ближе	
	дальше	
Расположенные по отношению к срединной плоскости тела	ближе	
	дальше	

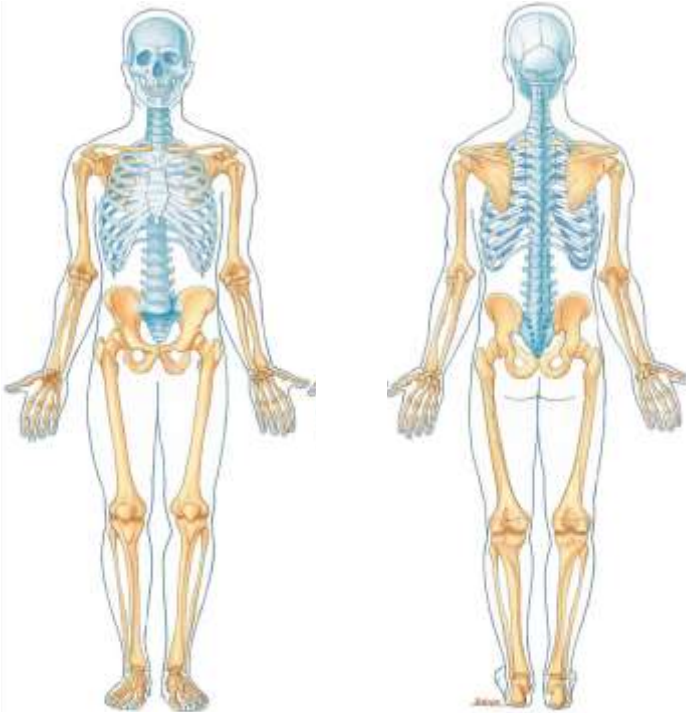
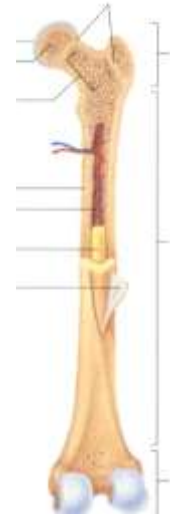
3. Завершите заполнение таблицы:

Оси вращения	Направление движений	Названия движений в суставах	
		конечностей	туловища и шеи
Поперечная	Вперед		
	Назад		
Сагиттальная	К срединной оси		Наклоны вправо-влево
	От срединной оси		
Вертикальная	Внутрь		Повороты вправо-влево
	Наружу		

## 1.2 Анатомия костной системы

1. Подпишите *части трубчатой кости*:

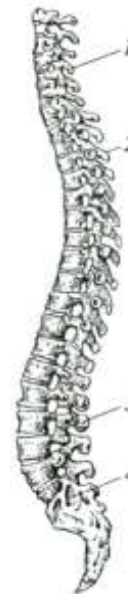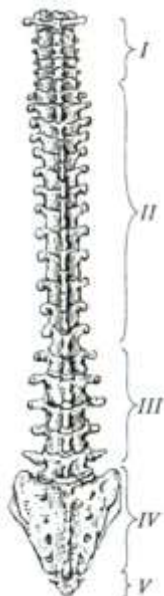- диафиз,
- проксимальный эпифиз,
- дистальный эпифиз,
- проксимальный метафиз,
- дистальный метафиз,
- надкостница.



2. Укажите *отделы скелета*:

- череп,
- туловище (позвоночник и грудная клетка),
- пояс верхних конечностей (лопатки и ключицы),
- свободные верхние конечности (плечо, предплечье, кисть),
- пояс нижних конечностей (таз),
- свободные нижние конечности (бедро, голень, стопа).

3. Подпишите *5 отделов позвоночника*:











4. Подпишите *2 лордоза и 2 кифоза* позвоночного столба. Назовите основную функцию изгибов позвоночника:

.....

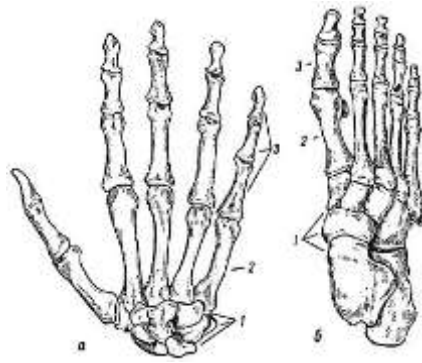
5. Подпишите названия изображенных ниже костей и отметьте на них соответствующие структуры.

Пропальпируйте (прощупайте) подчеркнутые структуры на поверхности своего тела.

Название кости	Структуры	Рисунок
	<p>Тело,                      позвоночное отверстие,  <u>остистый отросток</u>,                      поперечные отростки,                      суставные отростки</p>	
	<p><u>Ость</u>,  <u>акромион</u>,  <u>клювовидный отросток</u></p>	
	<p><u>Яремная вырезка</u>,                      мечевидный отросток</p>	
	<p>Лобковый симфиз,  <u>подвздошный гребень</u>,  <u>седалищный бугор</u></p>	


	<p>Головка, шейка, <u>большой вертел</u>,</p> <p><u>медиальный надмыщелок</u>,</p> <p><u>латеральный надмыщелок</u></p>	
	<p><u>Медиальная лодыжка</u></p>	
	<p><u>Латеральная лодыжка</u></p>	
	<p>Головка, <u>медиальный надмыщелок</u>,</p> <p><u>латеральный надмыщелок</u></p>	
	<p><u>Локтевой отросток</u>,</p> <p><u>медиальный шиловидный отросток</u></p>	
	<p><u>Латеральный шиловидный отросток</u></p>	

6. Обозначьте на рисунке три отдела кисти и три отдела стопы. Установите их соответствие друг другу:



<i>Отделы кисти:</i>	<i>Соответствующие отделы стопы:</i>
1.	1.
2.	2.
3.	3.

7. Назовите движения плеча, показанные на рисунках стрелками, и укажите оси вращения, вокруг которых эти движения произведены:



<i>Движение плеча</i>	<i>Ось вращения</i>
1.	
2.	
3.	

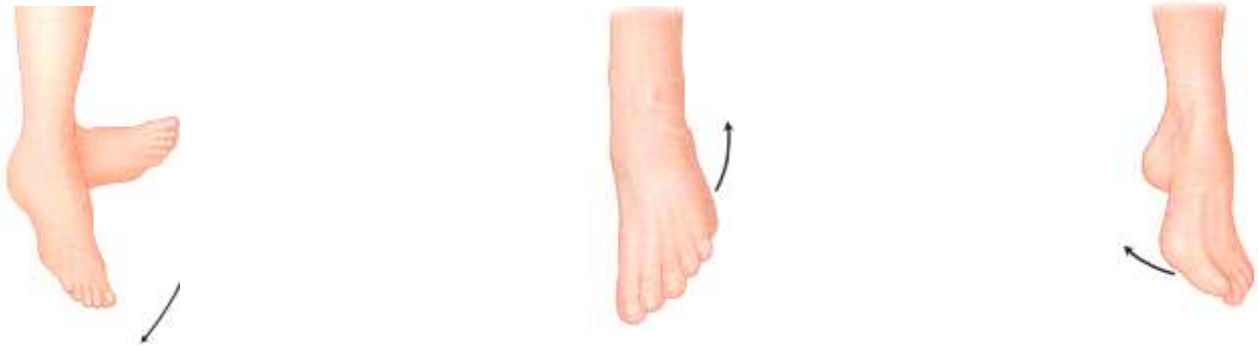8. Подпишите движения позвоночника, показанные на рисунках, укажите оси вращения, вокруг которых они произведены.



<i>Движение туловища</i>	<i>Ось вращения</i>
1.	
2.	
3.	

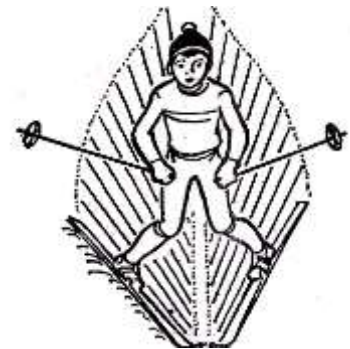


9. Рассмотрите рисунок и подпишите: сгибание, разгибание, супинацию и пронацию стопы.  
 Обратите внимание на то, что сгибание осуществляется в сторону подошвенной поверхности стопы (стоя на носке), а разгибание – в сторону тыльной (стоя на пятке). Постановка стопы на внешний ее край – супинация, а на внутренний край – пронация.



10. Отведены или приведены стопы лыжника во время торможения «плугом»:

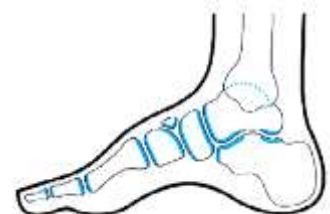.....



11. Из перечисленных примеров внесите в таблицу те, которые *изменяют свой вид соединения с возрастом*: крестообразные связки; межпозвонковые диски шейного отдела; соединение крестцовых позвонков; локтевой сустав; соединение двух теменных костей черепа; соединение лопатки с лучевой костью двуглавой мышцей плеча; соединение трех частей тазовой кости:

Виды соединений костей у ребенка → у взрослого человека (ткань между костями)	Примеры соединений
Синхондроз → синостоз (хрящевая ткань → костная ткань)	
Синдесмоз → синостоз (соединительная ткань → костная ткань)	

12. Обозначьте на рисунке дугу продольного свода стопы (от пяточного бугра до головок плюсневых костей).



13. Назовите значение сводов стопы в практике физической культуры и спорта:

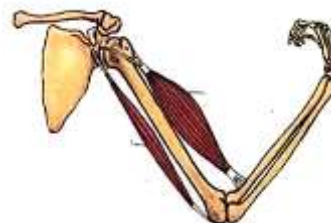
14. Приведите краткое определение понятия *контрфорс черепа*:

15. Укажите значение *контрфорсов черепа* в практике физической культуры и спорта:

### 1.3 Анатомия мышечной системы

1. На рисунке *скелетной мышцы* подпишите:

- брюшко;
- сухожилия:  
головку (место начала мышцы),  
хвост (место прикрепления мышцы).



2. Дайте краткие определения понятий:

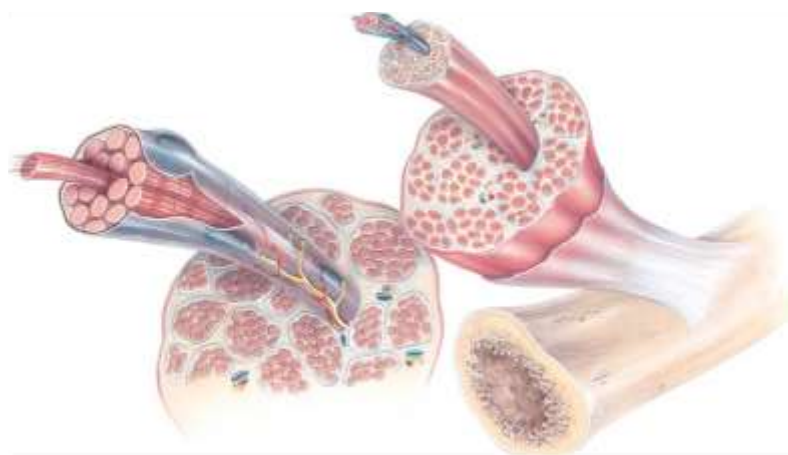
*Мышцы-антагонисты* –

*Мышцы-синергисты* –

3. Обратите внимание на уровни строения скелетных мышц:

<i>Структуры скелетной мышцы</i>	<i>Уровни строения</i>
Мышца	органный
Поперечнополосатая мышечная ткань	тканевый
Мышечное волокно	клеточный
Миофибрилла	внутриклеточный
Протофибрилла	молекулярный


Подпишите на рисунке *мышцу, мышечное волокно, миофибриллу и протофибриллу*:



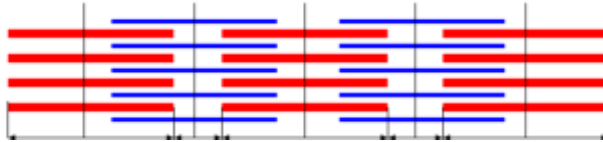
4. На рисунках *миофибриллы* в состоянии расслабления и сокращения подпишите:

- актиновые протофибриллы;
- миозиновые протофибриллы;
- саркомер.

Расслабление:

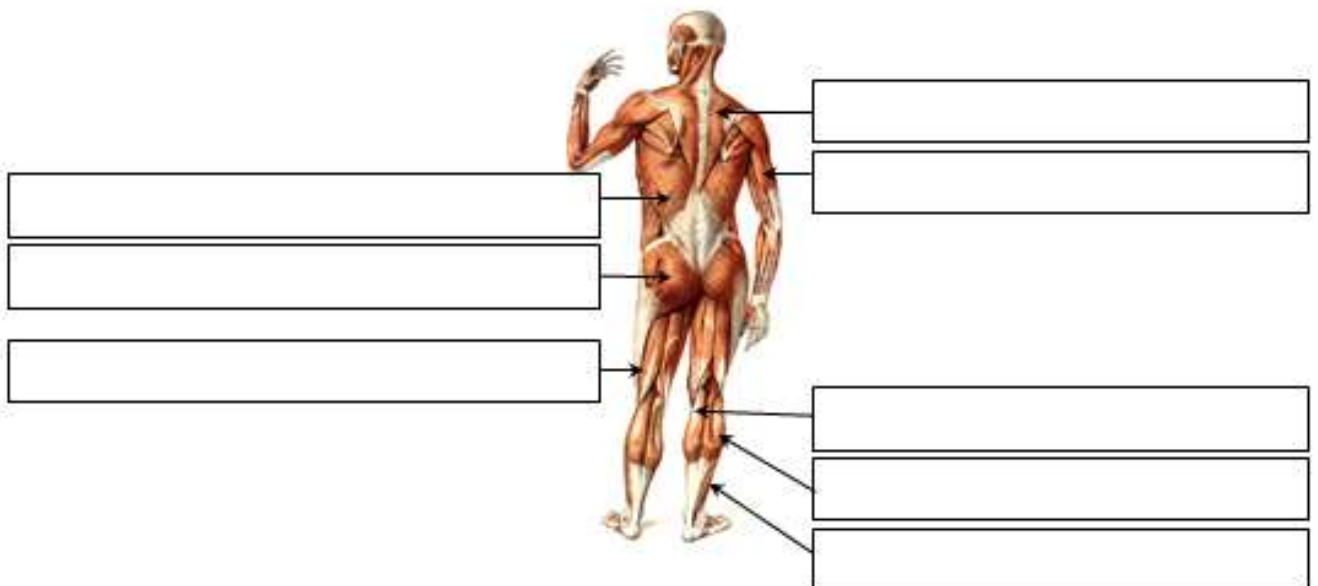
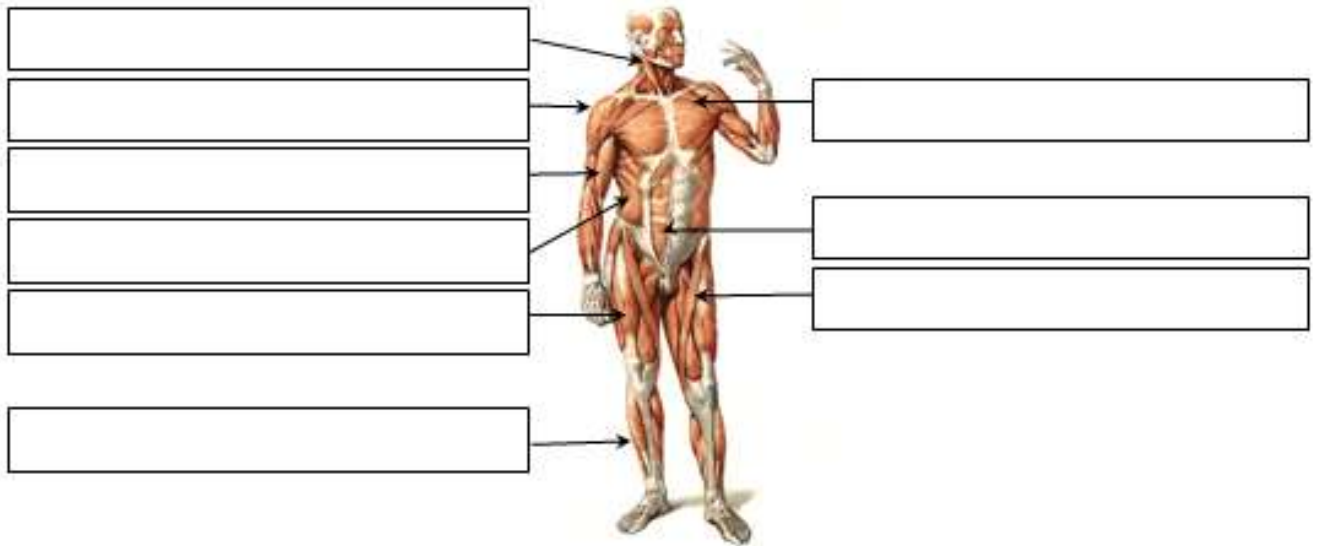


Сокращение:



Обратите внимание на то, что *при сокращении мышцы* изменяется не длина протофибрилл, а их взаимное расположение: актиновые нити втягиваются в пространства между миозиновыми. Поэтому саркомер укорачивается.

5. Подпишите мышцы, указанные на рисунке, и спроецируйте их на поверхность своего тела:



## *Усвойте особенности положения и работы скелетных мышц:*

*I. Положение мест начала и прикрепления скелетной мышцы зависит от того, в какой области тела человека она расположена:*

- *На спине, шее, груди место начала мышц лежит медиально, а место прикрепления – латерально;*
- *у мышц живота место начала располагается латерально, а место прикрепления – медиально;*
- *у мышц верхних и нижних конечностей начало расположено проксимально (головка), а прикрепление – дистально (хвост).*

*II. Мышца может двигать звенья тела в каком-либо суставе, если начинается выше этого сустава, а заканчивается ниже него.*

*Например, большая ягодичная мышца начинается на тазовой кости (т.е. выше тазобедренного сустава), а заканчивается на бедренной кости (т.е. ниже этого сустава). Таким образом, она перекидывается через тазобедренный сустав. Поэтому большая ягодичная мышца способна производить движения бедра. Но она не может выполнять движения голени в коленном суставе или движения стопы в голеностопном суставе, поскольку находится выше этих суставов и не перекидывается через них.*

*III. Мышца может работать вокруг какой-либо оси вращения в суставе, только если она пересекает эту ось, т.е. её волокна расположены по отношению к данной оси под углом (косо).*

*Например, прямая мышца живота пересекает поперечную ось межпозвоночных суставов в поясничном отделе позвоночника, поэтому она способна сгибать туловище. Но её волокна расположены параллельно вертикальной оси (не пересекают вертикальную ось), поэтому прямая мышца живота не способна к поворотам туловища.*

*А наружная косая мышца живота пересекает как поперечную, так и вертикальную ось, поэтому участвует и в сгибании, и в поворотах туловища.*

*IV. Направление движения, которое производит мышца вокруг определенной оси вращения, зависит от расположения этой мышцы относительно данной оси.*

*Например, двуглавая мышца плеча пересекает поперечную ось плечевого сустава спереди, поэтому при сокращении она вызывает движение плеча вперед, т.е. является сгибателем плеча. Для того чтобы разогнуть плечо, т.е. осуществить его движение назад, необходимо использовать сокращение мышц, пересекающих поперечную ось плечевого сустава сзади, например, трехглавой мышцы плеча.*

*V. Парные мышцы туловища (одинаковые справа и слева) способны сокращаться как одновременно (двустороннее сокращение), так и порознь друг от друга (одностороннее сокращение). Производимые при этом движения будут отличаться.*

*Например, если две широчайшие мышцы спины (правая и левая) сократятся одновременно, произойдет разгибание туловища, а если сократится только одна левая широчайшая мышца спины, произойдет наклон туловища влево (если движение будет происходить вокруг сагиттальной оси) или поворот туловища влево (если движение будет происходить вокруг вертикальной оси). Таким образом, двустороннее сокращение мышц обеспечивает симметричные движения (сгибание или разгибание туловища), а одностороннее сокращение – асимметричные движения (наклон или поворот туловища).*

*VI. Скелетные мышцы способны сокращаться при различных условиях фиксации. Если закрепить (сделать неподвижным) место начала мышцы (головку), то при её сокращении будет двигаться место прикрепления (хвост), и, наоборот, при фиксированном хвосте мышцы будет смещаться её головка.*

*Например, трапецевидная мышца начинается на позвоночнике, а заканчивается на лопатке и ключице. При фиксированном позвоночнике эта мышца будет двигать лопатку и ключицу. Если же зафиксировать лопатку и ключицу (закрепить пояс верхних конечностей), трапецевидная мышца будет двигать позвоночник (разгибать его при двустороннем сокращении, наклонять или поворачивать – при одностороннем сокращении).*

<i>Ось вращения туловища или шеи</i>	<i>Название движения</i>	<i>Направление движения</i>	<i>Положение группы мышц по отношению к оси</i>	<i>Сокращение мышц</i>
Поперечная	Сгибание	<u>Вперед</u>	Пересекают поперечную ось <u>спереди</u>	2-стороннее
	Разгибание	<u>Назад</u>	Пересекают поперечную ось <u>сзади</u>	
Сагиттальная	Наклоны	<u>Вправо</u>	Пересекают сагиттальную ось <u>справа</u>	1-стороннее
		<u>Влево</u>	Пересекают сагиттальную ось <u>слева</u>	
Вертикальная	Повороты	<u>Вправо</u>	Пересекают вертикальную ось (расположены косо)	
		<u>Влево</u>		

6. В соответствии с закономерностью II (с. 12) *напишите суставы*, в которых производят движения перечисленные мышцы. Обратите внимание на то, что мышцы могут быть *односуставными, двусуставными или многосуставными* (в зависимости от того, на сколько суставов они способны действовать):

<i>Названия мышц</i>	<i>Суставы, на которые действуют эти мышцы</i>	
	<i>Кол-во</i>	<i>Названия суставов</i>
Дельтовидная мышца	1	
Двуглавая мышца плеча		
Большая ягодичная мышца		
Камбаловидная мышца		
Икроножная мышца		

7. В соответствии с закономерностью III (с. 12) *назовите функции двух мышц бедра* в тазобедренном суставе:

<i>Названия мышц</i>	<i>Движения вокруг осей вращения тазобедренного сустава</i>	
	<i>поперечная</i>	<i>вертикальная</i>
Портняжная мышца		
Прямая мышца бедра		

Объясните, почему вокруг *поперечной осей* работа *одинакова*:

Поставьте в таблице прочерк напротив мышцы, которая *не способна выполнять движения бедра вокруг вертикальной оси*. Объясните *причину* этого:

8. В соответствии с закономерностью IV (с. 12) *назовите движение*, которое производит *большая ягодичная мышца* вокруг поперечной оси тазобедренного сустава:

Объясните, *почему* она выполняет именно это движение бедра:

9. В соответствии с закономерностью V (с. 12) назовите *движения туловища*, которые производит внутренняя косая мышца живота:

- при двустороннем сокращении: .....
  
- при одностороннем сокращении: .....

10. В соответствии с закономерностью VI (с. 12) назовите функции *широчайшей мышцы спины* при различных условиях фиксации:

Если закрепить туловище, она будет двигать.....

Если закрепить плечо, она будет двигать.....

11. На основании закономерностей II-VI (с. 12) наиболее полно охарактеризуйте и объясните функции *лестничных мышц*:

При неподвижной шее двигают.....

При неподвижных ребрах и *двустороннем* сокращении вокруг *поперечной* оси производят . . .  
 ..... , т.к. пересекают ..... ось с . . .  
 ..... стороны.

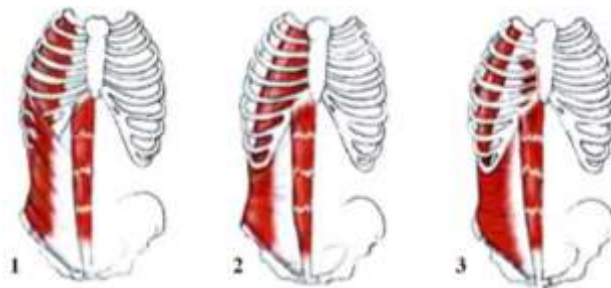
При неподвижных ребрах и *одностороннем* сокращении вокруг *сагиттальной* оси производят.  
 .....

При неподвижных ребрах и *одностороннем* сокращении вокруг *вертикальной* оси производят  
 .....

12. Повторив ответ на задание № 2 (с. 10) и учитывая, что мышцы-синергисты расположены с одной и той же стороны от оси вращения в суставе, а мышцы-антагонисты – по разные стороны от этой оси, *впишите* в таблицу *примеры* соответствующих *мышц-синергистов и мышц-антагонистов*:

<i>Название мышцы</i>	<i>Ось вращения в суставе</i>	<i>Мышца-синергист</i>	<i>Мышца-антагонист</i>
Мышца, выпрямляющая позвоночник	Поперечная ось межпозвоночных суставов		
Дельтовидная мышца	Сагиттальная ось плечевого сустава		
Трехглавая мышца плеча	Поперечная ось локтевого сустава		
Большая ягодичная мышца	Поперечная ось тазобедренного сустава		
Прямая мышца бедра	Поперечная ось коленного сустава		
Икроножная мышца	Поперечная ось голеностопного сустава		

13. Учитывая то, что передняя брюшная стенка образована двумя прямыми мышцами живота (правой и левой), *перечислите три мышцы живота*, формирующие *боковую стенку брюшной полости* и залегающие *послойно*:



<i>Положение мышц</i>	<i>Названия мышц боковой стенки живота</i>
1. Наиболее поверхностный слой, сразу под кожей	
2. Между поверхностным и глубоким слоем мышц	
3. Наиболее глубокий слой	

14. Назовите *функции косых мышц живота* при различных видах опоры:

При неподвижном туловище производят. ....

При неподвижном тазе и *одностороннем* сокращении производят. ....  
 вокруг *сагиттальной* оси.

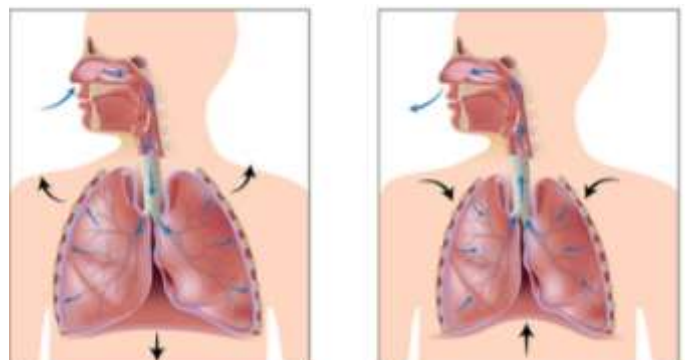
При неподвижном тазе и *одностороннем* сокращении производят. ....  
 вокруг *вертикальной* оси.

При неподвижном тазе и *двустороннем* сокращении производят. ....  
 ....., т.к. пересекают ..... ось с ..... стороны.

15. Назовите *движение туловища вокруг поперечной оси*, которое *неспособна* выполнить прямая мышца живота: .....

*Объясните*, почему косые мышцы живота производят это движение, а прямая мышца живота – нет:

16. Проследите по рисунку, как изменяется *состояние диафрагмы при дыхании*, и заполните таблицу:



<i>Дыхательные движения</i>	<i>Вдох</i>	<i>Выдох</i>
Объем грудной клетки и легких (уменьшается или увеличивается)		
Направление движения диафрагмы (поднимается или опускается)		
Состояние диафрагмы (сокращена или расслаблена)		

17. Обратите внимание на особенности работы мышц конечностей:

Мышцы делятся на *функциональные группы*: сгибатели, разгибатели, отводящие, приводящие, супинаторы и пронаторы.

В каждом суставе *количество функциональных групп* мышц вдвое больше количества осей вращения в нем, т.к. вокруг каждой оси происходят два противоположных движения (см. задание № 3 на с. 4).

Завершите заполнение таблицы:

<i>Суставы</i>	<i>Форма сустава</i>	<i>Кол-во осей вращения</i>	<i>Количество функциональных групп мышц</i>
Плечевой	Шаровидная	3	6
Локтевой	Блоковидная + цилиндрическая	2	
Лучезапястный	Эллипсоидная		
Коленный			
Голеностопный			
Таранно-пяточно-ладьевидный			

18. Охарактеризуйте крупные мышцы плечевого сустава:

<i>Название мышцы</i>	<i>Основная функция в плечевом суставе</i>	<i>Какую ось пересекает</i>	<i>Положение относительно оси</i>
Двуглавая мышца плеча	сгибание	поперечная	спереди
Трехглавая мышца плеча		поперечная	
Дельтовидная		сагиттальная	

19. Назовите по одной наиболее крупной мышце, производящей движения предплечья в локтевом суставе:

<i>Движения предплечья</i>	<i>Названия мышц</i>
Сгибание	
Разгибание	
Супинация	
Пронация	

20. Обратите внимание на направление движений кисти в лучезапястном суставе:

- Сгибание – в сторону ладонной поверхности кисти,
- Разгибание – в сторону тыльной её поверхности,
- Отведение – в сторону большого пальца,
- Приведение – в сторону мизинца.



Назовите движение кисти, выполняемое мышцами, пересекающими сагиттальную ось лучезапястного сустава:

- со стороны локтевой кости – .....
- со стороны лучевой кости – .....

21. Охарактеризуйте крупные мышцы тазобедренного сустава:

Название мышцы	Какую ось пересекает	С какой стороны мышца пересекает эту ось	Основная функция в тазобедренном суставе
Подвздошно-поясничная	поперечная		
Большая ягодичная	поперечная		
Средняя ягодичная	сагиттальная		
Двуглавая мышца бедра	поперечная		
Прямая мышца бедра	поперечная		

22. Обратите внимание на то, что направление сгибания голени в коленном суставе отличается от сгибания предплечья в локтевом суставе:

при сгибании голень движется назад, а при разгибании – вперед.

Назовите один крупный сгибатель и один крупный разгибатель голени. Укажите, с какой стороны эти мышцы пересекают поперечную ось коленного сустава:

Функциональные группы мышц голени	С какой стороны мышца пересекает поперечную ось	Название мышцы
Сгибатели		
Разгибатели		

23. Обратите внимание на то, что супинация голени происходит наружу, а пронация – внутрь относительно вертикальной оси коленного сустава.

Какое из этих движений выполняют головки икроножной мышцы:

- медиальная – .....
- латеральная – .....

24. Охарактеризуйте головки трехглавой мышцы голени:

Головки мышцы	Место (название кости)		Функции
	начала	прикрепления	
Медиальная икроножная			Движения голени:  Движения стопы:
Латеральная икроножная			

25. Повторите направление движений при сгибании и разгибании стопы по заданию № 9 на с. 9 и назовите поверхность стопы (подошвенную или тыльную), на которую выходят сухожилия мышц:

- сгибателей голеностопного сустава – .....
- разгибателей голеностопного сустава – .....

26. Повторите направление движений стопы вокруг вертикальной и сагиттальной оси по заданию № 9 на с. 9 и укажите кость голени (большую или малую берцовую), со стороны которой расположены мышцы:

- отводящие стопу – .....
- приводящие стопу – .....
- супинаторы стопы – .....
- пронаторы стопы – .....

27. Выберите одно движение верхней конечности, используемое в практике физической культуры и спорта (см. приложение), и заполните таблицу:

<i>Рука: правая, левая (подчеркнуть)</i>			
<i>Название движения:</i>			
<i>Суставы</i>	<i>Возможные оси вращения</i>	<i>Движение вокруг этой оси</i>	<i>1-2 крупные мышцы, выполняющие это движение</i>
Плечевой	Поперечная		
	Сагиттальная		
	Вертикальная		
Локтевой	Поперечная		
	Вертикальная		
Лучезапястный	Поперечная		
	Сагиттальная		

28. Выберите одно движение нижней конечности, используемое в практике физической культуры и спорта (см. приложение), и заполните таблицу:

<i>Нога: правая, левая (подчеркнуть)</i>			
<i>Название движения:</i>			
<i>Суставы</i>	<i>Возможные оси вращения</i>	<i>Движение вокруг этой оси</i>	<i>1-2 крупные мышцы, выполняющие это движение</i>
Тазобедренный	Поперечная		
	Сагиттальная		
	Вертикальная		
Коленный	Поперечная		
	Вертикальная		
Голеностопный и таранно-пяточно- ладьевидный	Поперечная		
	Сагиттальная		
	Вертикальная		

## Раздел 2 Анатомия систем обеспечения движений

### 2.1 Анатомия органов пищеварения, дыхания, мочевого выделения

Обратите внимание на классификацию внутренних органов:

По своему строению среди внутренних органов выделяют:

- *трубчатые* – имеют внутри просвет (полые);
- *паренхиматозные* – сплошные, состоят из паренхимы (специализированная ткань, выполняющая основные функции органа) и опорного каркаса из соединительной ткани.

1. Запишите перечисленные внутренние органы в соответствующие ячейки таблицы в их естественном порядке:

мочеиспускательный канал, легкие, двенадцатиперстная кишка, трахея, слепая кишка, мочевой пузырь, желудок, ободочная кишка, носоглотка, подвздошная кишка, поджелудочная железа, мочеточники, прямая кишка, печень, бронхи, глотка, почки, пищевод, гортань, тощая кишка.

Системы органов	Органы		
Пищеварительная	Трубчатые	1.	
		2.	
		3.	
		4.	
		5.	
		6.	
		7.	
		8.	
		9.	
		Паренхиматозные	1.
		2.	
Дыхательная	Трубчатые	1.	
		2.	
		3.	
		4.	
		Паренхиматозные	1.
			1.
Мочевыделительная	Трубчатые	1.	
		2.	
		3.	
		Паренхиматозные	1.
			1.

2. Сформулируйте краткое определение понятия *сфинктер*, назовите функцию сфинктеров:

3. Напротив каждой функции желудочно-кишечного тракта(ЖКТ) поставьте знак «+» для соответствующей оболочки:

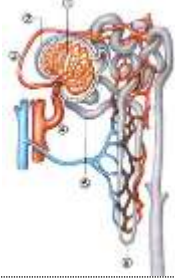
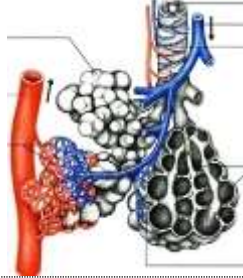
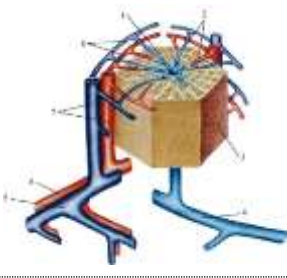
Функции	Оболочки ЖКТ		
	слизистая (внутренняя)	мышечная (средняя)	серозная (наружная)
Передвижение содержимого по ЖКТ			
Секреция пищеварительных соков			
Формирование брыжеек			
Всасывание продуктов расщепления			
Формирование сфинктеров			

4. Опишите *положение* перечисленных *внутренних органов*:

<i>Орган</i>	<i>В какой полости тела расположен</i>	<i>Кости, на которые проецируется орган (скелетотопия органа)</i>
Желудок		
Печень		
Поджелудочная железа		
Легкие		
Почки		
Мочевой пузырь		

5. В чем состоит *антитоксическая функция печени*:

6. Впишите в таблицу названия *минимальных структурно-функциональных единиц легкого, печени и почки*:

<i>Рисунок</i>			
<i>Название минимальной структурно-функциональной единицы</i>			
<i>Название органа</i>			

7. Дайте определение понятия *альвеола*:

8. Заполните таблицу:

<i>Половые железы</i>	<i>Мужские</i>	<i>Женские</i>
Название		
Место положения		
Половые клетки		

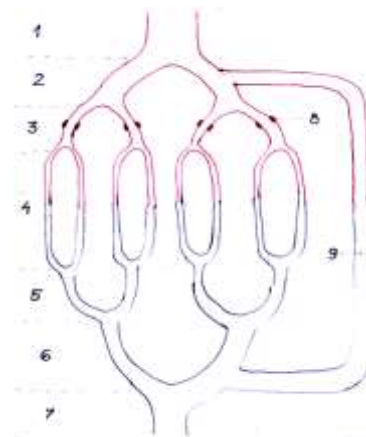
## 2.2 Сердечнососудистая система

1. Дайте *краткие определения* понятий:

- *артерия* –
- *вена* –
- *капилляр* –

2. На схеме микроциркуляторного кровяного русла подпишите:

- капилляры,
- прекапиллярные сфинктеры,
- артериоло-венулярный анастомоз.



3. Обратите внимание на то, что:

- микроциркуляторное русло может пропускать кровь двумя путями: через капилляры или через артериоло-венулярный анастомоз;
- если кровь проходит через капилляры, уровень обменных процессов в тканях гораздо выше, чем при кровотоке через анастомоз;
- регулируют направление кровотока прекапиллярные сфинктеры: если они расслаблены (открыты), кровь проходит по капиллярам, а если сокращены (закрыты), кровь идет в обход капилляров по анастомозу.

Основываясь на сказанном выше, подчеркните:

- состояние прекапиллярных сфинктеров в мышцах ног у хоккеиста во время игры: расслаблены или сокращены;
- путь крови в скелетной мышце во время её активной работы: через артериоло-венулярные анастомозы или через капилляры.

4. Опишите положение сердца:

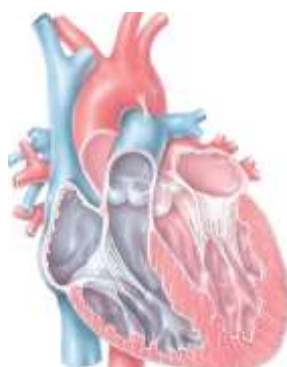Полость тела	В какую сторону смещено	Скелетотопия (на какие кости проецируется)

5. Назовите три слоя сердечной стенки:

- наружный — .....
- средний — .....
- внутренний — .....

6. Назовите функцию сердечных клапанов:

7. Подпишите на рисунке 4 камеры сердца и обозначьте полулунные и створчатые клапаны:



8. Укажите *камеры сердца*, где начинаются и заканчиваются круги кровообращения:

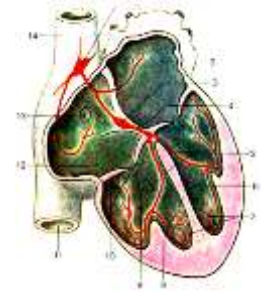
<i>Круги кровообращения</i>	<i>Место начала</i>	<i>Место окончания</i>
Малый		
Большой		

9. Дайте определение понятия «*сердечная автоматия*»:

10. Подпишите на схеме автономной иннервации сердца структуру, которую называют *водителем сердечного ритма*.

Назовите *камеру сердца*, в стенке которой залегает водитель сердечного ритма –

.....



11. Перечислите основные *функции лимфатических узлов*:

12. Перечислите основные *места скопления лимфатических узлов*:

- На голове –
- На верхних конечностях –
- На нижних конечностях –

### **Раздел 3    Анатомия систем регуляции движений**

#### **3.1    Нервная система**

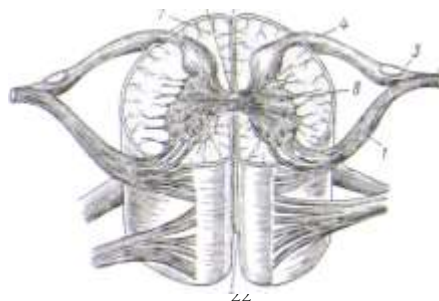
1. Назовите *два отдела центральной нервной системы (ЦНС)*:

--	--

2. Обратите внимание на то, что *белое вещество* мозга выполняет функцию *проведения нервных импульсов*, а *серое вещество* – *рефлекторную* (передача импульсов с чувствительного нейрона на двигательный).

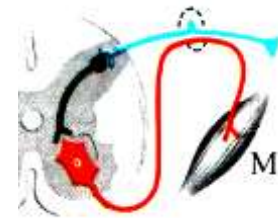
Подпишите изображенные на рисунке *структуры спинного мозга*:

- из белого вещества (*канатики: передние, боковые, задние*),
- из серого вещества (*рога: передние, боковые, задние*).



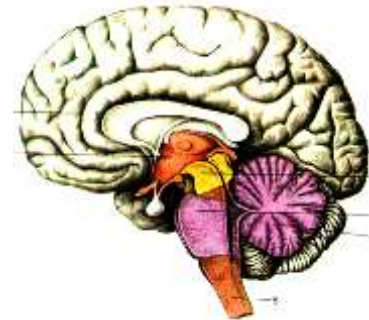3. На схеме соматической рефлекторной дуги укажите:

- рецептор;
- эффектор;
- три нейрона (чувствительный, двигательный, вставочный).



4. Подпишите на рисунке пять отделов головного мозга:

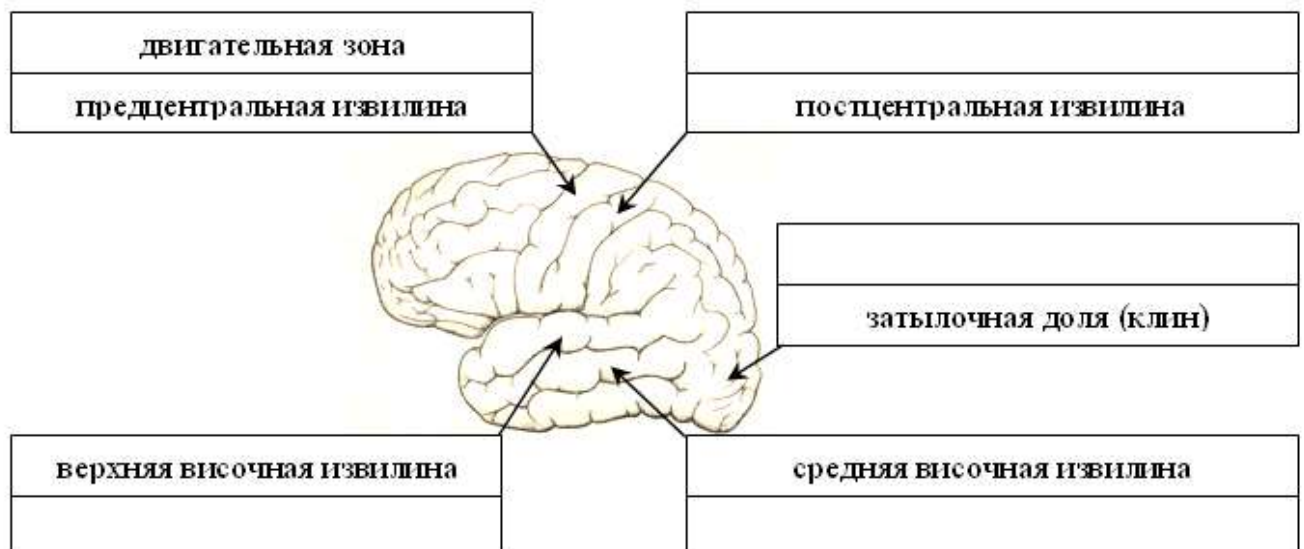
- продолговатый,
- задний (укажите две его части – мост и мозжечок),
- средний,
- промежуточный,
- конечный.



5. Установите соответствие между отделами головного мозга и их функциями:

Функции	Отделы головного мозга
Регуляция привычной позы, тонуса скелетных мышц, автоматическое выполнение заученных движений (красные ядра, черное вещество), ориентировочные рефлексы на неожиданные световые и звуковые раздражения (ядра четверохолмия)	
Связь работы двух больших полушарий (мозолистое тело), осознанные реакции на раздражения, условные рефлексы, память (кора больших полушарий)	
Выполнение точных, координированных движений (мозжечок)	
Регуляция пищеварения, дыхания, кровообращения; защитные рефлексы (центры чихания, кашля, слезоотделения)	
Поддержание гомеостаза, регуляция проявления эмоций (гипоталамус), обеспечение стереоскопического зрения (перекрест зрительных нервов)	

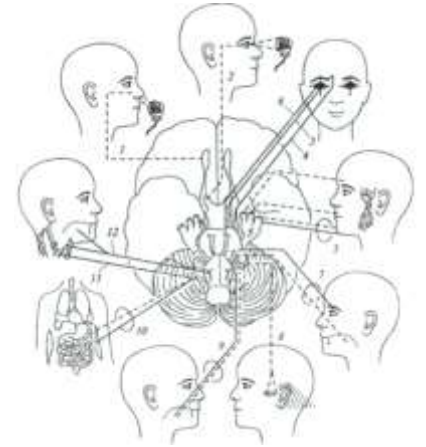
6. Подпишите обозначенные на рисунке чувствительные центры в коре больших полушарий (КБП): зрительный, слуховой, вестибулярный, осязательный и мышечно-суставной.





7. Обратите внимание на характер черепно-мозговых нервов, который зависит от направления идущих по нему нервных импульсов:

- Чувствительные – в головной мозг от органов чувств,
- Двигательные – из головного мозга к мышцам,
- Смешанные – как в мозг, так и из мозга, поскольку состоят из чувствительных и двигательных волокон.

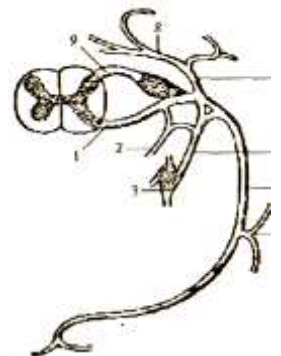


Заполните таблицу: в соответствии с зонами иннервации черепно-мозговых нервов укажите их порядковый номер, название и характер:

№	Название нерва	Зона иннервации	Характер
		Мышцы глазного яблока	
		Мышцы языка	
		Крупные мышцы шеи	
		Рецепторы внутреннего уха	
		Слизистая оболочка носа	
		Рецепторы сетчатки глаза	
		Мимические мышцы	
		Кожа лица, зубы, жевательные мышцы	
		Внутренние органы	
		Мышцы глотки, слизистая языка	

8. Повторите названия нейронов рефлекторной дуги по заданию № 3 на с. 22 и укажите характер и функции спинномозгового нерва:

Характер	Функция спинномозгового нерва



9. Напишите в таблице части нервной системы (вегетативная или соматическая), к которым относятся указанные функции:

Части нервной системы	
<p><i>Внешняя функция:</i> восприятие внешних раздражений, регуляция работы скелетных мышц</p>	<p><i>Внутренняя функция:</i> регуляция обмена веществ, поддержание гомеостаза</p>



10. Завершите заполнение таблицы «Отделы вегетативной нервной системы (ВНС)»:

Признаки	Отделы ВНС	
Центральные участки	Средний и продолговатый мозг, крестцовые сегменты спинного мозга	
Расположение ганглиев	В стенках органов	По бокам от позвоночника, перед позвоночником
Условия активации		Стресс, опасность, физическая активность
Действие на организм	Формирование резервов организма, регуляция повседневных функций	Мобилизация резервов организма, подготовка к активным действиям
Сердечные сокращения		Увеличение частоты и силы
Бронхи	Сужение	
Зрачки		Расширение
Работа ЖКТ	Усиление	
Медиатор		

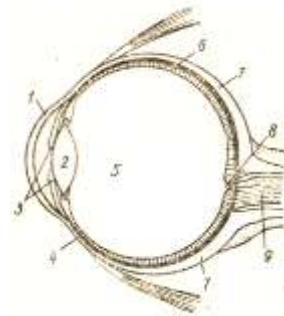
### 3.2 Сенсорные системы

1. Установите соответствие между функциями, отделами сенсорной системы (центральный, периферический, проводниковый) и её структурами (нервы, участки КБП, рецепторы):

Функции отделов	Отделы	Структуры
Формирование нервного импульса		
Проведение нервного импульса		
Обработка информации		

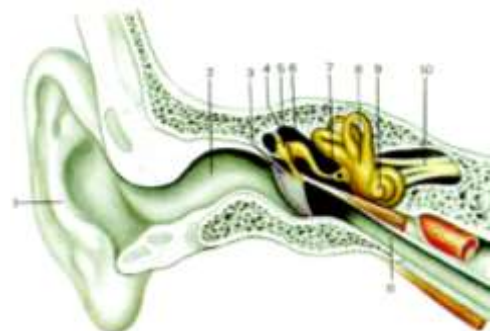
2. Подпишите на рисунке:

- оболочки глазного яблока (фиброзная, сосудистая, сетчатка),
- светопреломляющие среды (роговица, хрусталик, стекловидное тело),
- слепое пятно,
- зрительный нерв.



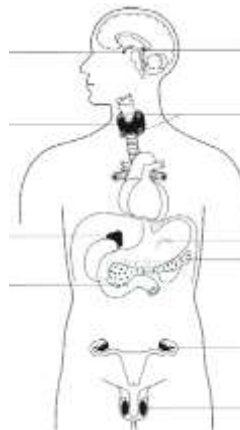
3. Подпишите на рисунке структуры:

- наружного уха (ушная раковина, наружный слуховой проход);
- среднего уха (барабанная перепонка, слуховые косточки, слуховая труба);
- внутреннего уха (улитка, полукружные каналы);
- преддверно-улитковый нерв.





4. Подпишите обозначенные на рисунке эндокринные железы и подчеркните названия двух желез, которые играют основную роль в адаптации организма спортсмена к физической нагрузке.



5. Укажите, какие из приведенных примеров регуляции соответствует *прямой связи*, а какие – *обратной связи*:

- чем меньше активность щитовидной железы, тем больше тиреотропного гормона выделит гипофиз (..... связь);
- чем больше гонадотропного гормона выделит гипофиз, тем больше активность половых желез (..... связь).

### Раздел 4 Возрастная морфология

1. Перечислите 12 возрастных периодов и соответствующие им этапы онтогенеза:

Этапы онтогенеза	Возрастные периоды	Возраст	
		♂	♀
Эволюционный	1. Новорожденный	1-10 дней	
	2.	10 дней - 1 год	
	3.	1-3 года	
	4.	4-7 лет	
	5.	8-12 лет	8-11 лет
	6.	13-16 лет	12-15 лет
	7.	17-21 год	16-20 лет
	8.	22-35 лет	21-35 лет
	9.	36-60 лет	36-55 лет
	10.	61-74 лет	56-74 лет
	11.	75-90 лет	
	12.	свыше 90 лет	

2. Укажите свой возраст ( лет) и подчеркните в таблице этап онтогенеза и возрастной период, на котором Вы находитесь.

3. Дайте определение понятия *биологический возраст*:

4. Перечислите основные показатели биологического возраста:

- *соматический* возраст (определяется по размерам и массе тела);
- ..... (определяется по.....)
- ..... (определяется по.....)
- ..... (определяется по.....)

5. К какой группе (*медиант, ретардант, акселерат*) относится человек, если:

- его биологический возраст меньше паспортного – .....
- его биологический возраст больше паспортного – .....
- его биологический возраст соответствует паспортному – .....

6. Подчеркните необходимое слово в перечисленных общих чертах полового созревания мальчиков и девочек:

- относительная длина конечностей (уменьшается или увеличивается?)
- относительная длина туловища и головы (уменьшается или увеличивается?)

### Раздел 5 Конституциональная морфология

1. Дайте определение понятия конституция тела:

2. Завершите заполнение таблицы:

Типы пропорций тела	Соматотип	Относительные размеры звеньев тела			Развитие мускулатуры, жировотложение
		Ширина плеч	Длина туловища	Длина конечностей	
		широкие			
Мезоморфный	Нормостенический			средние	
			короткое		

3. Назовите тип телосложения, который является наиболее предпочтительным при спортивном отборе для занятий тяжелой атлетикой:

### Раздел 6 Динамическая морфология

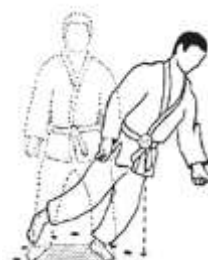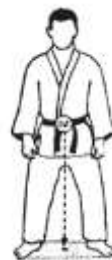1. Кратко опишите положение общего центра тяжести (ОЦТ) тела у взрослого человека:

2. Подчеркните необходимое по смыслу слово. ОЦТ тела расположен:

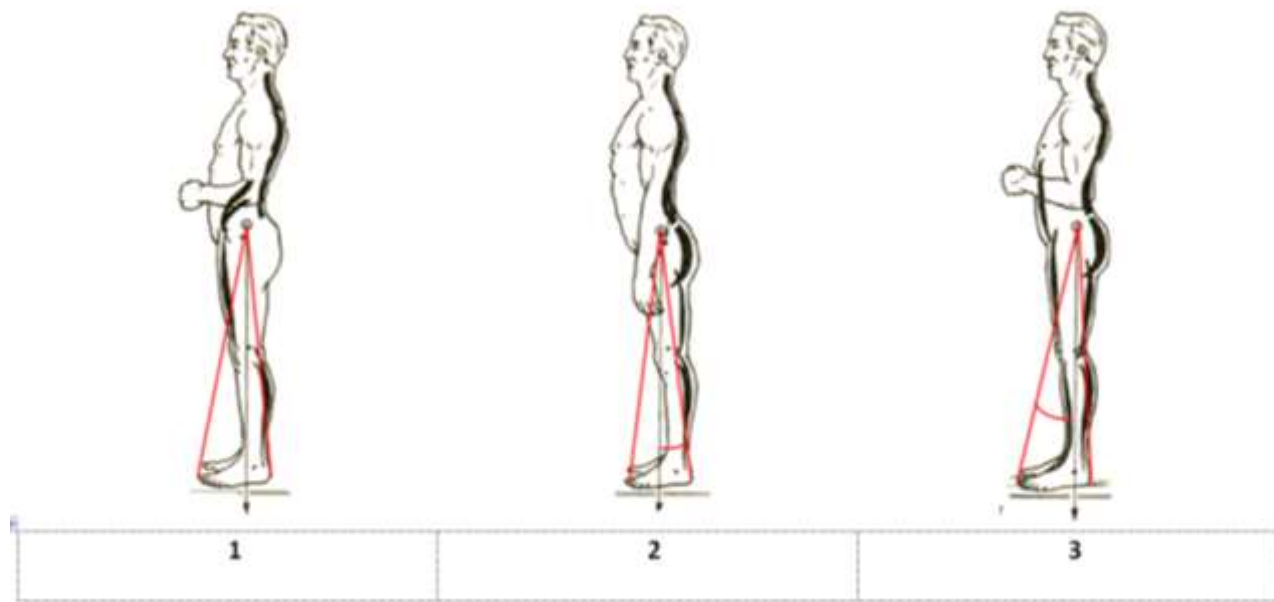
- у детей (выше, ниже), чем у взрослых;
- у мужчин (выше, ниже), чем у женщин;
- у конькобежца (выше, ниже), чем у гимнаста;
- у долихоморфа (выше, ниже), чем у брахиморфа.

3. Назовите условие, необходимое для сохранения равновесия тела:

4. Поясните, почему тело борца в положении 1 сохраняет равновесие, а в положении 2 – теряет равновесие:



5. Подпишите на рисунке три вида стойки (напряженная, антропометрическая, спокойная):



6. Напишите названия стоек, особенности которых названы ниже:

Вертикаль ОЦТ проецируется посередине площади опоры	
Вертикаль ОЦТ смещена к передней границе площади опоры	
Удержание стойки требует минимального напряжения мышц	
Удержание стойки требует максимального напряжения мышц	
Угол устойчивости сзади в 2 раза меньше, чем спереди	

7. Назовите два периода ходьбы и два периода бега:

Периоды ходьбы		
Периоды бега		

8. Назовите основное отличие ходьбы от бега:

Ходьба	Бег

9. Назовите шаг, который является циклом ходьбы: .....  
Объясните, почему:

10. Поясните значение перекрестной координации в движении рук и ног при ходьбе:

11. Внесите в таблицу перечисленные достоинства и недостатки приземления на разные части стопы при беге на короткие и длинные дистанции: минимальная амортизация, максимальная амортизация, очень большая нагрузка на задние мышцы голени, растягивание задних мышц голени:

Приземление	(+) достоинства	(-) недостатки
На носок		
На пятку		

12. Поставьте напротив каждого движения в соответствующих ячейках таблицы по два знака «+»:

Примеры движений	По структуре		По характеру движения правой и левой половин тела		
	Циклическое	Ациклическое	Асимметричное	Одновременно симметричное	Разновременно симметричное
Прыжок в длину с места					
Бросок мяча одной рукой в баскетболе					
Бросок мяча двумя руками из-за головы					
Плавание стилем «кроль»					
Плавание стилем «брасс»					
Подтягивание на перекладине					
Нижний удар в боксе					
Удар по мячу в футболе					
Бросок шайбы в хоккее					
Сальто назад с места					
Толкание ядра					
Одновременный бесшажный ход на лыжах					

### Раздел 7 Спортивная морфология

1. Обозначьте степень активности слоев надпочечников в различные фазы стресса с помощью стрелок: ↑ – повышение активности, ↓ – понижение активности

Фазы стресса	Изменение активности надпочечников	
	мозгового слоя	коркового слоя
Тревоги		—
Сопrotивления	—	
Истощения		

2. Подчеркните правильный ответ: гипертрофия скелетных мышц под действием физической нагрузки происходит за счет увеличения:

- а) количества мышечных волокон;
- б) диаметра мышечных волокон.

3. Подчеркните необходимое по смыслу слово: адреналин при физической нагрузке (усиливает, ослабляет) кровоснабжение скелетных мышц; (усиливает, ослабляет) кровоснабжение слизистой оболочки желудочно-кишечного тракта.

4. Назовите камеру сердца спортсмена, стенка которой становится толще при рациональной форме гипертрофии миокарда во время адаптации к физической нагрузке:

### *Примерные вопросы для экзамена*

1. Функции и отделы скелета человека. Классификация костей. Виды костной ткани. Остеон.
2. Развитие скелета в процессе онтогенеза. Первичные и вторичные кости. Рост костей. Возрастные изменения химического состава костей.
3. Классификация соединений костей. Строение сустава. Факторы, влияющие на подвижность в суставе.
4. Классификация суставов по количеству осей вращения и форме. Простые, сложные, двухкамерные и комбинированные суставы.
5. Позвоночный столб в целом. Его изгибы. Соединения позвонков.
6. Особенности шейных позвонков. Движения шейного отдела позвоночника и производящие их мышцы.
7. Особенности грудных и поясничных позвонков. Мышцы, производящие разгибание в грудном и поясничном отделах позвоночного столба. Особенности их работы при различных условиях фиксации, а также при одностороннем и двустороннем напряжении.
8. Строение грудины и ребер. Соединение ребер с грудиной и позвоночником. Виды ребер. Формы грудной клетки.
9. Кости черепа, их соединения. Контрфорсы. Мимические и жевательные мышцы: особенности их фиксации.
10. Лопатка, ключица, плечевая кость. Характеристика грудино-ключичного, акромиально-ключичного и плечевого суставов. Мышцы, производящие движения плеча, их положение относительно осей вращения плечевого сустава. Места начала и прикрепления крупных мышц плеча.
11. Кости предплечья. Характеристика локтевого сустава. Мышцы, производящие движения предплечья, их положение относительно осей вращения локтевого сустава. Места начала и прикрепления крупных мышц, двигающих предплечье.
12. Кости и суставы кисти. Характеристика лучезапястного сустава. Мышцы, производящие движения кисти, их положение относительно осей вращения лучезапястного сустава.
13. Тазовая кость. Лобковый симфиз. Таз в целом, его возрастные и половые особенности.
14. Бедренная кость. Характеристика тазобедренного сустава. Мышцы, производящие движения бедра, их положение относительно осей вращения тазобедренного сустава. Места начала и прикрепления крупных мышц бедра.
15. Кости голени. Характеристика коленного сустава. Мышцы, производящие движения голени, их положение относительно осей вращения коленного сустава. Места начала и прикрепления крупных мышц голени.
16. Кости и суставы стопы. Своды стопы. Характеристика голеностопного сустава. Мышцы, производящие движения стопы, их положение относительно осей вращения голеностопного и таранно-пяточно-ладьевидного суставов.
17. Скелетная мышца как орган. Классификация мышц по форме и по ходу мышечных волокон. Односуставные, двусуставные и многосуставные мышцы. Мышцы-антагонисты и синергисты.
18. Строение и механизм сокращения поперечнополосатого мышечного волокна. Миофибриллы и протофибриллы. Саркомер.
19. Мышцы брюшного пресса, их положение и функции. Работа мышц живота при различных условиях фиксации, а также при одностороннем и двустороннем напряжении. Слабые места сопротивления брюшной стенки.
20. Мышцы вдоха (основные, вспомогательные, косвенные). Мышцы выдоха. Типы дыхания: грудное и брюшное.
21. Желудочно-кишечный тракт: характеристика его отделов. Слои стенки трубчатых органов пищеварения. Печень и поджелудочная железа: их положение, строение и участие в процессе пищеварения. Функции печени. Печеночная долька.
22. Воздухоносные пути, характерные черты строения их стенки. Легкие: положение, строение, функции. Альвеола. Ацинус. Плевра. Средостение.
23. Почки: положение, строение, функции. Нефрон. Мочевыводящие пути.
24. Мужские и женские половые органы. Половое созревание: общие черты и особенности созревания мальчиков и девочек.

25. Состав крови. Виды кровеносных сосудов. Микроциркуляторное кровяное русло. Характеристика малого круга кровообращения.
26. Сердце: его положение и строение. Слои сердечной стенки. Камеры сердца, его клапанный аппарат. Кровоснабжение и автономная иннервация сердца.
27. Большой круг кровообращения: зоны кровоснабжения крупных артерий и бассейны магистральных вен.
28. Функции лимфатической системы. Состав и виды лимфы. Лимфатическое русло: капилляры, сосуды, стволы, протоки. Строение и основные места локализации лимфатических узлов. Органы иммуногенеза.
29. Положение спинного мозга, его структуры из белого и серого вещества, их функции. Схема соматической рефлекторной дуги.
30. Ствол головного мозга: его отделы, структуры из белого и серого вещества, их функции. Ретикулярная формация.
31. Промежуточный и конечный мозг: структуры из белого и серого вещества, их функции. Локализация корковых концов анализаторов.
32. Проводящие пути центральной нервной системы, их функции. Ассоциативные, комиссуральные и проекционные пути. Классификация проекционных путей по направлению, длине и участию коры больших полушарий. Экстрапирамидная система.
33. Черепно-мозговые нервы. Их характер и зоны иннервации.
34. Спинномозговой нерв: его формирование, характер и ветви. Характеристика спинномозговых сплетений.
35. Общая характеристика вегетативной нервной системы, ее отличия от соматической. Симпатический и парасимпатический отделы вегетативной нервной системы. Вегетативные ганглии. Медиаторы.
36. Функциональная анатомия глаза. Схема хода зрительной информации.
37. Преддверно-улитковый орган. Схемы слухового и вестибулярного анализаторов.
38. Строение и функции кожи. Схемы кожного и мышечно-суставного анализаторов. Характеристика обонятельного и вкусового анализаторов.
39. Общая характеристика желез внутренней секреции. Понятие «гормон». Поджелудочная железа, надпочечники, щитовидная и паращитовидные железы: положение, выделяемые гормоны, их действие.
40. Гипофиз, эпифиз, половые железы: положение, выделяемые гормоны, их действие. Гипофиз-зависимые и гипофиз-независимые железы. Гипоталамо-гипофизарная система. Прямая и обратная связь.
41. Этапы онтогенеза: эволюционный, стабильный и инволюционный. Возрастная периодизация. Основные закономерности роста и развития организма. Биологический возраст, его показатели: соматический, костный, зубной, половой. Акселераты, медианты и ретарданты.
42. Понятие о конституции человека. Типы пропорций тела: долихо-, мезо- и брахиморфия. Изменение пропорций в ходе роста и развития организма. Соматотип: астенический, нормостенический, гиперстенический.
43. Методы антропометрии и антропоскопии. Состав массы тела, его компоненты (костный, мышечный, жировой) и методика их определения.
44. Общий центр тяжести тела человека: методы его определения. Возрастные, половые и индивидуальные особенности расположения ОЦТ.
45. Площадь опоры тела. Условия сохранения равновесия. Угол устойчивости. Виды опоры. Устойчивое и неустойчивое равновесие.
46. Анатомический анализ движения, используемого в практике физической культуры, спорта (АФК).
47. Основные закономерности смещения внутренних органов при различных положениях и движениях тела.
48. Анатомическая характеристика положения стоя. Особенности работы мышц при удержании антропометрического, спокойного и напряженного положения.
49. Анатомическая характеристика ходьбы. Периоды ходьбы. Шаги: простой (передний и задний), одиночный и двойной. Цикл ходьбы. Изменение положения ОЦТ тела, движения туловища, таза и верхних конечностей в различные фазы ходьбы.



50. Фазы двойного шага. Работа мышц нижних конечностей в различные фазы ходьбы.
51. Периоды и фазы бега. Сходство и различие ходьбы и бега.
52. Прыжок в длину с места: анатомическая характеристика. Работа мышц и дыхание в каждую из фаз прыжка.
53. Сальто назад: анатомическая характеристика. Работа мышц и дыхание при выполнении сальто.
54. Адаптация и преадаптация. Норма реакции организма и факторы, ее определяющие. Стресс как механизм морфофункциональной адаптации. Фазы стресса.
55. Изменения костей на различных уровнях строения при физических нагрузках. Адаптационные изменения соединений костей.
56. Изменения скелетных мышц на различных уровнях строения при физических нагрузках.
57. Адаптация желудка, печени и почек к физическим нагрузкам.
58. Адаптация сердца, кровеносных сосудов и системы крови к физическим нагрузкам.
59. Адаптация нервной системы к физическим нагрузкам.
60. Адаптация эндокринных желез к физическим нагрузкам.

### **Рекомендуемая литература**

#### *Основная:*

1. *Иваницкий М.Ф.* Анатомия человека (с основами динамической и спортивной морфологии): Учебник для институтов физической культуры. – М.: Олимпия, 2008.

#### *Дополнительная:*

1. *Алексянц Г.Д., Абушкевич В.В., Тлехас Д.Б., Филенко А.М., Ананьев И.М., Гричанова Т.Г.* Спортивная морфология: учебное пособие. – М.: Советский спорт, 2005.
2. *Козлов В.И., Гурова О.А.* Анатомия человека: учебное пособие. – М.: Изд-во РУДН, 2004.
3. *Лаврова Н.Ю.* Анатомия скелетных мышц: методическое пособие. – Чайковский: ЧГИФК, 2006.
4. *Лаврова Н.Ю.* Кости скелета человека и их соединения (основы остеологии и синдесмологии): методические рекомендации. – Чайковский: ЧГИФК, 2004.
5. *Лаврова Н.Ю.* Анатомия опорно-двигательного аппарата: учебно-методическое пособие для студентов очной и заочной формы обучения ЧГИФК по направлению подготовки 49.03.01 – Физическая культура. – Чайковский: ЧГИФК, 2018.
6. *Липченко В.Я., Самусев Р.П.* Атлас нормальной анатомии человека. – М.: Медицина, 1984.
7. *Лысов П.К., Вихрук Т.И., Ткачук М.Г.* Практикум по анатомии (с основами спортивной морфологии). – М., 2005. Часть 1, 2.
8. *Лысов П.К., Сапин М.Р.* Анатомия (с основами спортивной морфологии): учебник для ВУЗов. – В 2-х т. – Т. 1, 2. – М.: Академия, 2010.
9. *Мартыросов Э.Г.* Методы исследования в спортивной антропологии. – М.: Физкультура и спорт, 1982.
10. *Никитюк Б.А., Гладышева А.А.* Анатомия и спортивная морфология (практикум). – М.: Физкультура и спорт, 1989.
11. *Словарь терминов и понятий по анатомии человека: справочное издание/Борисевич А.И., Ковешников В.Г., Роменский О.Ю.* – М.: Высшая школа, 1990.
12. *Спортивная анатомия: учебное пособие для студентов высших учебных заведений/Юрген Вайнек.* – М.: Издательский центр «Академия», 2008.
13. *Туманян Г.С., Мартыросов Э.Г.* Телосложение и спорт. – М.: Физкультура и спорт, 1976.

Приложение

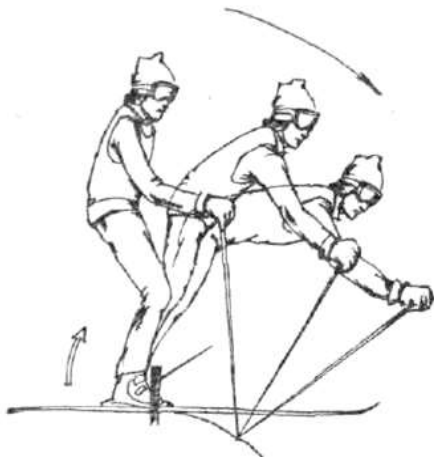


Рис. 1. Горные лыжи: старт на крутом спаде

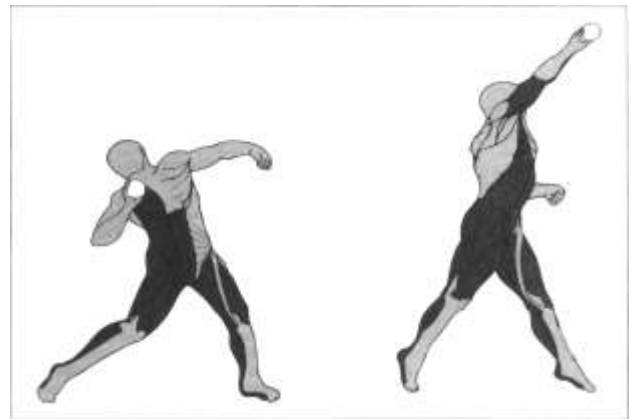


Рис. 2. Толкание ядра

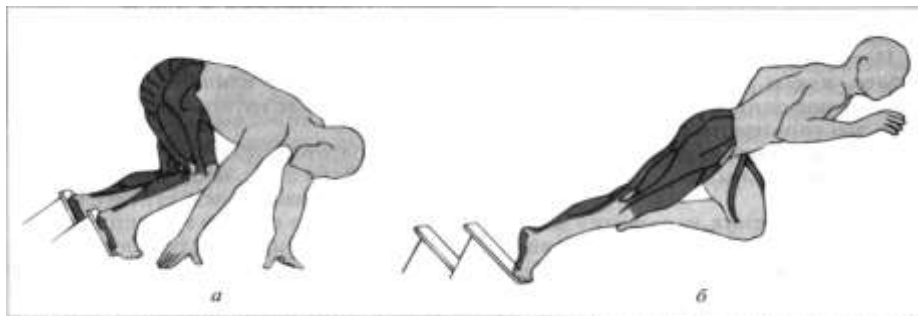


Рис. 3. Бег: начало движения с низкого старта

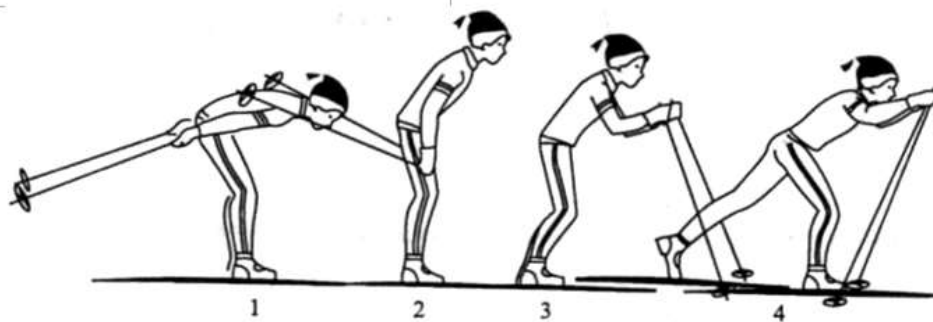


Рис. 4. Лыжные гонки: одновременный одношажный ход (фазы 1-4)

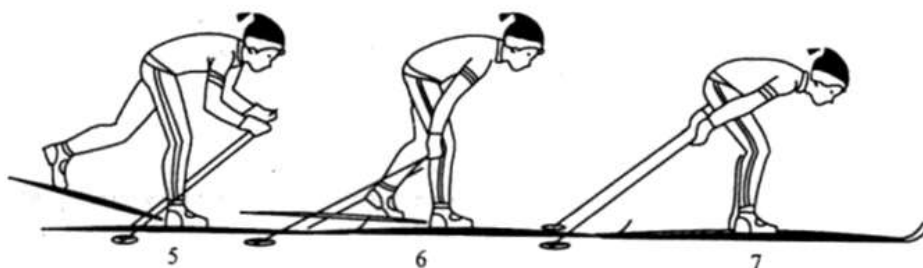


Рис. 5. Лыжные гонки: одновременный одношажный ход (фазы 5-7)

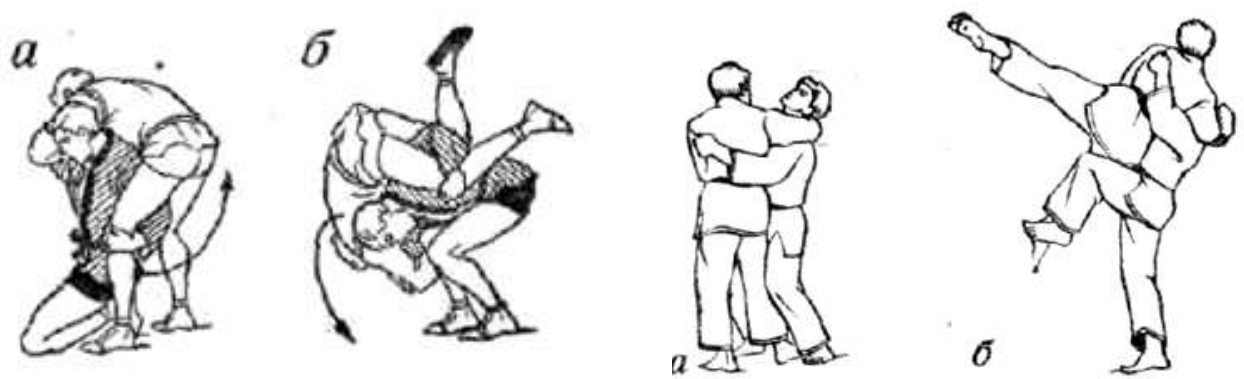

Рис. 6. Самбо: бросок поворотом (мельницей) с колен

Рис. 7. Дзюдо: бросок прогибом с подседом

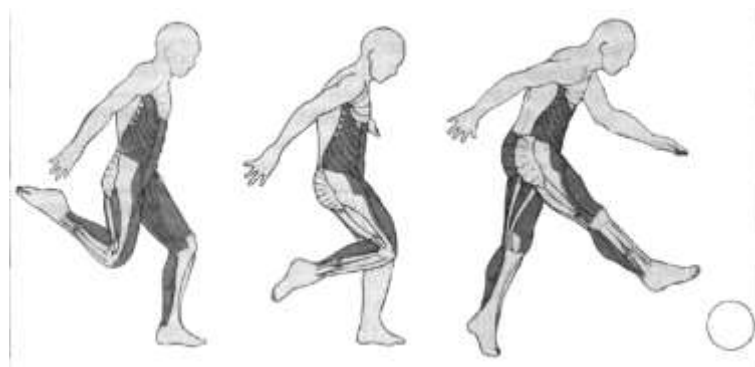


Рис. 8. Футбол: удар подъемом по мячу.

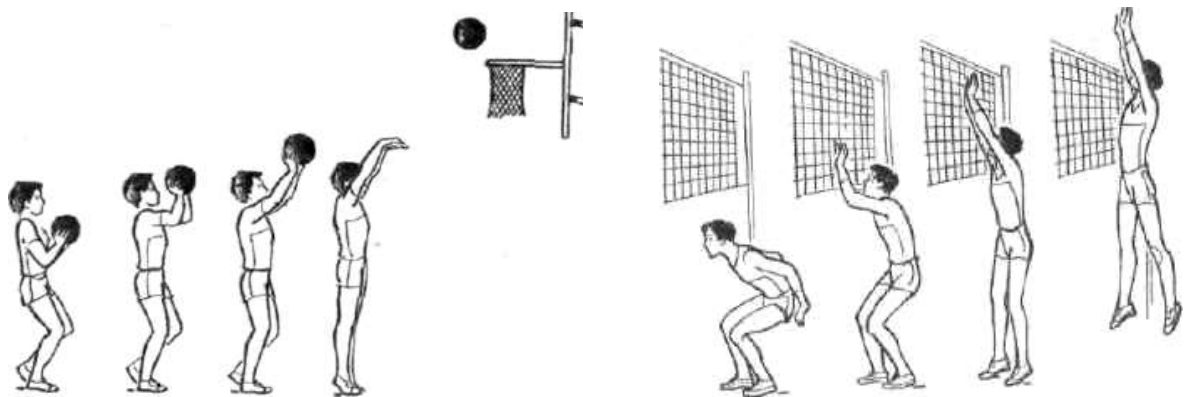


Рис. 9. Баскетбол: бросок мяча двумя руками от груди.

Рис. 10. Волейбол: одиночное блокирование.

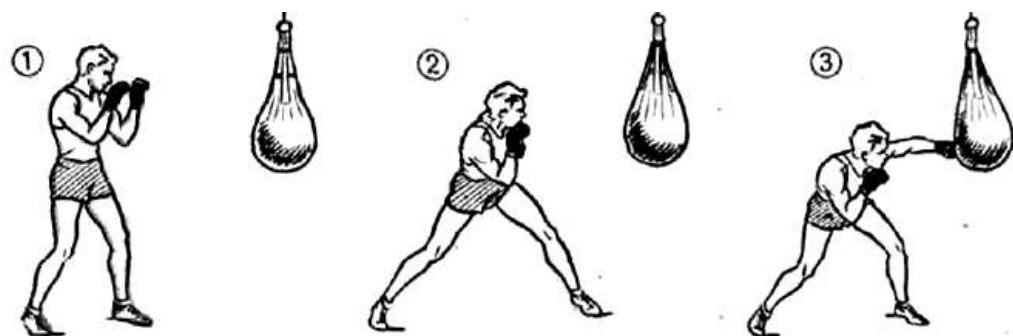


Рис. 11. Бокс: боковой удар левой в туловище.